

# Diagnostischer Nutzen der Knochenmarkzytologie bei Berner Sennenhunden mit histiozytären Erkrankungen

von Christina **Coenen** und Andreas **Moritz**, Gießen

## Einleitung

Beim Hund gibt es ähnlich wie beim Menschen sehr viele verschiedene Tumorerkrankungen, bei denen es zur Entartung und ungesteuerten Vermehrung von körpereigenen Zellen kommt. Prinzipiell kann dabei jede Zelle im Körper betroffen sein, so auch die Zellen des blutbildenden Systems, zu denen unter anderem die sogenannten histiozytären Zellen gehören.

Da es verschiedene histiozytäre Zellen gibt, lassen sich auch verschiedene Arten von histiozytären Erkrankungen mit diversem klinischen Verhalten sowie variabler Prognose unterscheiden.

Neben dem **kutanen Histiozytom** (cutis = die Haut, also eine die Haut betreffende Form, meist nur ein Hautknoten), einer Erkrankung die vor allem bei jungen Hunden aller Rassen vorkommt, und der **kutanen Histiozytose** (Haut an verschiedenen Stellen betroffen), die auch keine Rasseprädisposition aufweist, gibt es histiozytäre Erkrankungen (systemische Histiozytose, histiozytäres Sarkom), die fast ausschließlich beim Berner Sennenhund vorkommen und eine häufige Todesursache bei Hunden dieser Rasse darstellen.

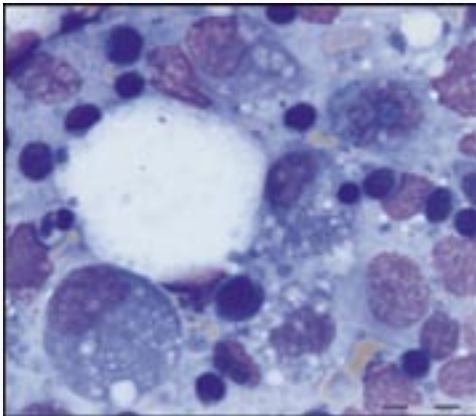
Ende der 70er Jahre des 20. Jahrhunderts wurde zum ersten Mal das Vorkommen eines histiozytären Sarkoms bei 2 Hunden veröffentlicht. In den 80er Jahren folgten mehrere Publikationen aus Amerika, in denen sowohl die systemische Histiozytose als auch das histiozytäre Sarkom, welches damals noch unter dem Namen **maligne Histiozytose** bekannt war, bei mehreren, verwandten Berner Sennenhunden näher beschrieben wurden.

Beim **histiozytären Sarkom** handelt es sich um eine sehr bösartige Tumorerkrankung für die es zum aktuellen Zeitpunkt keine Heilung gibt. Dieser Tumor kommt in einer **lokalisierten**, das heisst auf eine Körperstelle begrenzte Form (= lokalisiertes histiozytäres Sarkom) und in einer **generalisierten** und somit an mehreren Stellen im Körper verteilten **Form** (= disseminiertes histiozytäres Sarkom, auch maligne Histiozytose genannt) vor. Verantwortlich für die Häufung dieser Erkrankung beim Berner Sennenhund ist die Vererbbarkeit des Tumors.

Da der Tumor von den blutbildenden Zellen ausgeht (siehe Abbildung 1) kann er prinzipiell in jedem Organ des Körpers vorkommen,

und somit je nach Lokalisation ein sehr unterschiedliches klinisches Erscheinungsbild hervorrufen.

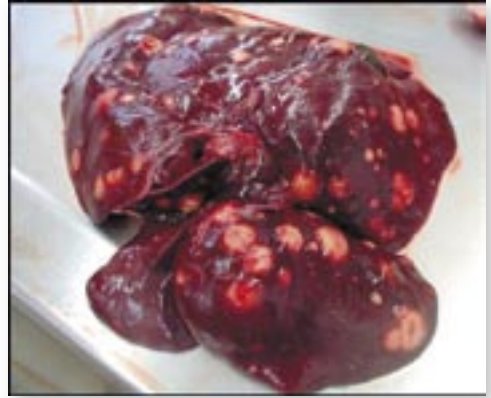Neben unspezifischen Symptomen wie Freß- und Bewegungsunlust sowie Abmagerung, kommt es häufig zu Atembeschwerden und neurologischen Problemen, sogar Lähmungen oder Lahmheiten. Typische Tumorlokalisationen bei der disseminierten Form der Erkrankung sind dabei die Lunge, die Leber (siehe Abbildung 2), die Milz, die Lymphknoten und das Knochenmark.



*Abbildung 1: Infiltration eines Lymphknotens mit zahlreichen histiozytären Tumorzellen*

Nach Auftreten der Symptome haben die Tiere oft nur noch eine Lebenserwartung von Tagen bis wenigen Wochen, da es wie bereits erwähnt bisher keine Erfolg versprechende Therapie gibt.

Dagegen zeigt die **systemische Histiozytose**, die vor allem bei jungen bis mittelalten Berner Sennenhunden auftritt, einen lang-



*Abbildung 2: Typisches Bild der Leber eines Berner Sennenhundes mit disseminiertem histiozytären Sarkom mit zahlreichen unterschiedlich großen, hellen Tumorinfiltraten.*

sameren klinischen Verlauf. Die Erkrankung beginnt oft mit Hautveränderungen und geschwollenen Lymphknoten, und kann sich von hier aus aber auch auf innere Organe ausbreiten. Neben unspezifischen Symptomen, die denen des disseminierten histiozytären Sarkoms gleichen können, zeigen betroffene Hunde oft viele über den ganzen Körper verteilte Hautknötchen. Die Erkrankung kann auch Augenprobleme verursachen. Im Gegensatz zum disseminierten histiozytären Sarkom gibt es hier aber neuere Therapiemöglichkeiten, durch die eine Überlebenszeit von 6-18 Monaten erreicht werden kann.

### **Unsere Studie an der Universität Giessen**

Zur sicheren Unterscheidung des histiozytären Sarkoms und der systemischen Histiozytose, sowie zur Abgrenzung dieser Erkrankungen zu anderen blutbildenen Tumoren (z.B. Lymphom), ist eine Untersuchung von

tumorös verändertem Gewebe mittels Zytologie oder Biopsie notwendig. Je nach Lokalisation des Tumors (z.B. Lunge, Wirbelsäule) kann alleine schon eine Probenentnahme mit hohem Aufwand und Komplikationen für den Patienten verbunden sein.

In der bisher veröffentlichten Literatur fanden sich bei 55% aller Berner Sennenhunde mit histiozytärem Sarkom neben Tumorzellen in anderen Organen auch Tumorzellen im Knochenmark. Bei der veröffentlichten Studie handelte es sich allerdings um Knochenmarkuntersuchungen die am verstorbenen Hund durchgeführt worden waren, bei denen prinzipiell das Knochenmark aller Knochen untersucht werden konnte.

Da eine Knochenmarkpunktion am lebenden Hund sehr einfach und ohne Risiko für den Hund möglich ist, war es das Ziel unserer Studie herauszufinden, bei wie viel Prozent der Hunde mit einem histiozytärem Sarkom zytologisch Tumorzellen im Knochenmark nachweisbar sind, um zu untersuchen, ob mit Hilfe einer Knochenmarkpunktion eine Verbesserung der Diagnostik des histiozytären Sarkoms erreicht werden kann.

Neben dieser Knochenmarkuntersuchung wurden genaue Daten über den klinischen Verlauf der Erkrankung und die Metastasierung in verschiedene Organe gesammelt, Labordaten erhoben sowie eine zytologische Differenzierung der Erkrankung - soweit lichtmikroskopisch möglich - durchgeführt.

## Ergebnisse

In die Studie gingen 19 Berner Sennenhunde mit disseminiertem histiozytärem Sarkom ein, die in der Zeit von Mai 2004 bis Januar 2007 in unserer Klinik vorgestellt wurden.

Bei allen Hunden wurde neben der wichtigen Knochenmarkuntersuchung, eine Blutuntersuchung, Röntgenbilder des Brustkorbes und bei 18 der 19 Hunde eine sonographische Untersuchung des Abdomens (Bauchultraschall) durchgeführt. Außerdem wurden soweit möglich zytologische Proben aus allen veränderten Organen zur Diagnosesstellung entnommen.

## Signalement

Während in der Literatur über ein ausgeglichenes Geschlechterverhältnis berichtet wird, sind in unserer Studie Hündinnen mit 63,2 % überrepräsentiert (12 Hündinnen (5 kastriert) und 7 Rüden (2 kastriert)).

Das Durchschnittsalter bei Vorstellung lag bei 6 Jahren, wobei der jüngste Hund bei Vorstellung 4 Jahre und der älteste Hund 9 Jahre alt war. Die Überlebenszeit der Tiere nach Diagnosesstellung lag im Median bei 31,5 Tagen maximal bei 194 Tagen.

## Befunde der Klinischen Untersuchung

Die in unsere Studie eingegangenen Berner Sennenhunde mit histiozytärem Sarkom wurden aus verschiedenen Gründen in unserer Klinik vorgestellt. Neben unspezifischen Symptomen wie Inappetenz und Anorexie (Freßunlust) (8/19), sowie Mattigkeit (6/19) und Leistungsschwäche (5/19), zeigten 8 Hunde eine Lahmheit, 6 Hunde zum Teil multiple (mehrere) Hautzubildungen und weitere 5 Tiere Husten als Vorstellungsgrund. Weitere Leitsymptome bei 2 von 19 Hunden waren Fieber, Kurzatmigkeit und Erbrechen. Jeweils einer der 19 Patienten wurde mit Würgen, Polydipsie und Polyurie (erhöhte

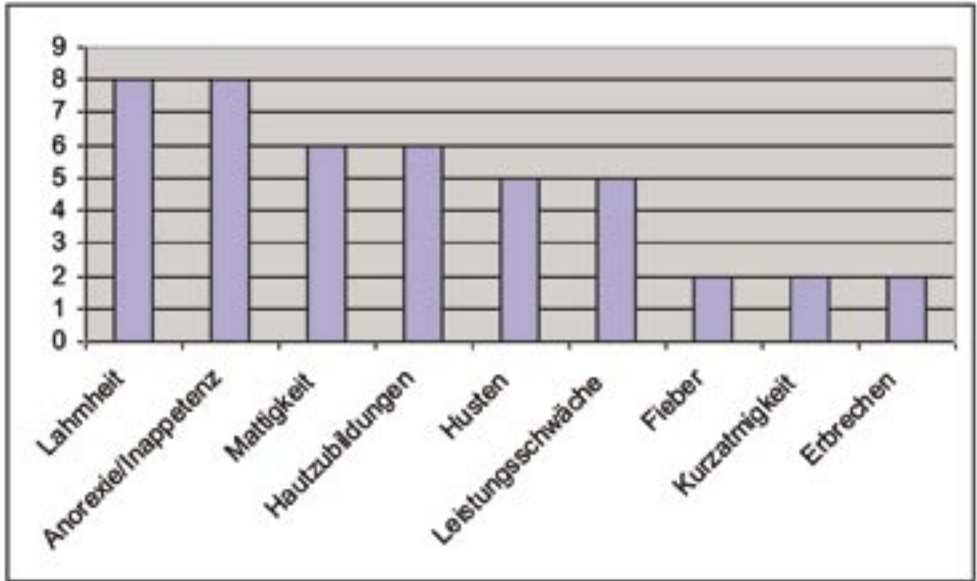


Abbildung 3: Die häufigsten klinischen Symptome bei Berner Sennenhunde mit disseminiertem histiozytärem Sarkom zum Zeitpunkt der Vorstellung in unserer Klinik

Wasseraufnahme und erhöhte Urinmenge), Schnarchen, Gewichtsverlust und Ataxie (gestörte Bewegungskoordination) vorgestellt (siehe Abbildung 3).

### Befunde der labordiagnostische Untersuchungen

In den angefertigten Blutuntersuchungen fanden sich vor allem Veränderungen der Blutzellen. Bei 67% der Hunde konnte eine Anämie (Blutarmut) nachgewiesen werden, die in meisten Fällen gering- bis mittelgradig war (siehe Tabelle 1). Eine Leukozytose mit Neutrophilie (Erhöhung der weißen Blutkörperchen), war bei 56% nachweisbar. Zusätzlich zeigte sich bei 56% aller Hunde

eine Monozytose. Eine meist mittelgradige Erniedrigung der Thrombozyten (Thrombozytopenie) wurde in 33% der Fälle gefunden (Werte zwischen 50-100 x 10<sup>9</sup>).

Folgende blutchemische Veränderungen fielen auf: bei 72 % der Hunde eine Hypoalbuminämie, die bei 2 der Hunde (11%) mit einer schweren Hypocholesterinämie kombiniert war. Dies kann laut einer Studie von Moore et al. (2007) für das Vorliegen eines sogenannten hämophagozytären histiozytären Sarkoms sprechen. Im Gegensatz zum histiozytärem Sarkom ist der Zellsprung hierbei der Markophage und nicht wie beim histiozytärem Sarkom die dendritische Zelle.

*Tabelle 1: Hämatologische Veränderungen bei 19 Berner Sennenhunden mit disseminiertem histiozytärem Sarkom*

Leukozytenzahl	Referenzwert	Einheit	Prozent
physiologisch	6-12	109/l	39%
Leukozytose	> 12		56%
geringgradig	12-30	109/l	50%
mittelgradig	30-50		6%
hochgradig	>50		0%
Leukopenie	< 6	109/l	5%

Hämatokritwert	Referenzwert	Einheit	Prozent
physiologisch	0,37-0,55	l/l	33%
Anämie	< 0,37		67%
geringgradig	0,30-0,37	l/l	39%
mittelgradig	0,20-0,30	l/l	22%
hochgradig	< 0,20		6%

### Befunde der bildgebenden Verfahren (Röntgen und Ultraschall)

Bei 50% der Hunde konnten röntgenologisch Zubildungen im Bereich der Lunge und/oder der Bronchiallymphknoten festgestellt werden. In den durchgeführten Bauchultraschalluntersuchungen fanden sich bei 41% der Tiere Veränderungen in der Milz und bei 35% Veränderungen in der Leber. Bei weiteren 18 % der Hunde wurden andere Organveränderungen (z.B. vergrößerte Lymphknoten im Bauchraum) nachgewiesen.

### Befunde der Knochenmarkuntersuchung

Als wichtigste Neuerung in unserer Studie wurden von allen 19 Berner Sennenhunden zytologische Knochenmarkpräparate angefertigt, in denen sich bei nur 4 der 19 (= 21,1%) Berner Sennenhunde histiozytäre Tumorzellen im Knochenmark fanden. Nur bei einem Hund machten die Tumorzellen mit 19,9 % einen hohen Anteil an den gesamten Knochenmarkzellen aus, während die anderen Hunde jeweils nur eine geringe Tumorzellinfiltration des Knochenmarks zeigten. Interessanterweise war die Zellreihe der Mo-

nozyten, aus der sich die histiozytären Zellen differenzieren, im Vergleich zu gesunden Hunden, im Knochenmark der untersuchten Berner Sennenhunde statistisch signifikant erhöht. Die Untersuchung der anderen im Knochenmark vorhandenen Zellreihen ergab teilweise Veränderungen, die dann meistens im Zusammenhang mit tumorbegleitenden hämatopoetischen Erkrankungen (z.B.: immunvermittelte Anämie) standen.

## Diskussion

Die in unserer Studie gefundenen klinischen Veränderungen der erkrankten Hunde, das Erkrankungsalter, das Verteilungsmuster und die Ausprägung der Erkrankung entsprechen weitgehend den bisher veröffentlichten Studien. Auch in unseren Untersuchungen konnte gezeigt werden, dass bei Berner Sennenhunden mit disseminiertem histiozytärem Sarkom die Lunge, die Milz und die Leber die am häufigsten betroffenen Organe sind. Daten zur Überlebenszeit nach Diagnosestellung, die bei uns mit rund nur einem Monat sehr kurz war, sind bisher nicht veröffentlicht.

Als wichtigster Punkt in unserer Studie konnte eine zur bisher veröffentlichten Literatur widersprüchliche Knochenmarkinfiltration aufgezeigt werden. Im Gegensatz zur Studie von Affolter und Moore, fand sich bei denen von uns untersuchten Berner Sennenhunden seltener eine Infiltration des Knochenmarkes mit Tumorzellen.

Eine routinemäßige Knochenmarkanalyse bei Berner Sennenhunden mit histiozytärem Sarkom erscheint anhand unserer Daten demnach nur zum Nachweis einer stattgefundenen Metastasierung, aber nicht primär zur Diagnose der Erkrankung geeignet. Die

Diagnosestellung gelang bei allen Hunden durch zytologische Untersuchungen von veränderten Organen.

Ein weiterer Unterschied zur Literatur bestand in der Häufigkeitsverteilung histiozytärer Erkrankungen untereinander. Im Untersuchungszeitraum wurde bei allen Berner Sennenhunden mit Verdacht auf eine histiozytäre Erkrankung ein disseminiertes histiozytäres Sarkom diagnostiziert. 2 dieser Tiere zeigten bei Erstvorstellung eine lokalisierte Form mit einem Tumor am Bein und zu diesem Zeitpunkt keinen Hinweis auf eine Lokalisation des Tumors in anderen Organen. Allerdings kam es bei beiden Hunden innerhalb weniger Wochen zu einer Metastasierung in innere Organe, so dass auch bei diesen Tieren letztendlich die Diagnose eines disseminierten histiozytären Sarkoms gestellt wurde. In einer größeren amerikanischen Studie aus dem Jahr 2002 zeigten 51,2 % eine disseminierte und der Rest der Hunde eine lokalisierte Form, was im Widerspruch zu den von uns gesammelten Daten steht.

Außerdem wurde im Untersuchungszeitraum kein Berner Sennenhund in unserer Klinik mit systemischer Histiozytose vorgestellt, was für ein seltenes Vorkommen dieser Erkrankung in Deutschland spricht. Diese Befunde decken sich mit einer 2006 publizierten Studie aus der Schweiz, bei der auch nur 3 von 54 Berner Sennenhunden mit histiozytären Erkrankungen eine systemische Histiozytose aufwiesen.

Die Anzahl an untersuchten Hunden in unserer Studie erlaubt allerdings keine sichere Aussage über die Vorkommenshäufigkeit histiozytärer Erkrankungen beim Berner Sen-

nenhund und macht die Untersuchung einer größeren Anzahl von Hunden über einen längeren Zeitraum notwendig. Daher ist es auch in Zukunft wichtig, die genaue ätiologische Diagnose bei erkrankten Berner Sennenhunde zu stellen.

Die Autoren bedanken sich an dieser Stelle für die finanzielle Unterstützung der Studie durch die **Gesellschaft zur Förderung Kynologischer Forschung e.V.**

*Kontaktadresse:  
Tierärztin Christina Coenen,  
Prof. Dr. A. Moritz*

*Klinik für Kleintiere  
Klinische Pathophysiologie und klinische  
Laboratoriumsdiagnostik  
Frankfurter Straße 126  
35392 Gießen  
Tel: 0049 641 9938666  
Fax 0046 641 9938609*